

GOVERNO DO DISTRITO FEDERAL  
SECRETARIA DE SAÚDE DE ESTADO  
HOSPITAL MATERNO INFANTIL DE BRASÍLIA  
UNIDADE DE CLÍNICAS CIRURGICAS PEDIÁTRICAS

Lívia Caroline Costa Freitas

**Análise do desfecho clínico de pacientes com empiema pleural submetidos a drenagem torácica com infusão de fibrinolítico em hospital infantil de referência no Distrito Federal - uma série de casos.**

Brasília

2017

**Livia Caroline Costa Freitas**

**ANÁLISE DO DESFECHO CLÍNICO DE PACIENTES COM  
EMPIEMA PLEURAL SUBMETIDOS A DRENAGEM  
TORÁCICA COM INFUSÃO DE FIBRINOLÍTICO EM  
HOSPITAL INFANTIL DE REFERÊNCIA NO DISTRITO  
FEDERAL: uma série de casos.**

Monografia apresentada ao Supervisor do Programa de Residência em Cirurgia Pediátrica da Secretaria de Estado de Saúde do Distrito Federal, como requisito parcial para obtenção do título de especialista em Cirurgia Pediátrica sob orientação do Dr Marcos Ortega Júdice e co-orientação da Dra Lisliê Capoulade.

**Brasília, DF**

**2017**

**Lívia Caroline Costa Freitas**

**ANÁLISE DO DESFECHO CLÍNICO DE PACIENTES COM  
EMPIEMA PLEURAL SUBMETIDOS A DRENAGEM  
TORÁCICA COM INFUSÃO DE FIBRINOLÍTICO EM  
HOSPITAL INFANTIL DE REFERÊNCIA NO DISTRITO  
FEDERAL: uma série de casos.**

Monografia apresentada ao Supervisor do Programa de Residência em Cirurgia  
Pediátrica da Secretaria de Estado de Saúde do Distrito Federal, como requisito  
parcial para obtenção do título de especialista em Cirurgia Pediátrica sob  
orientação do Dr Marcos Ortega Júdice e co-orientação da Dra Lisliê Capoulade.

Data de aprovação: \_\_\_\_\_/\_\_\_\_\_/\_\_\_\_\_

Orientador: Marcos Ortega Júdice \_\_\_\_\_

Banca examinadora: \_\_\_\_\_

---

**Brasília, DF  
2017**

**Aos meus pais pela confiança e amor incondicional**

**À Débora pelo companheirismo e suporte**

**Ao Oli pelo amor, compreensão e paciência em todos estes anos**

## **AGRADECIMENTOS**

A cada paciente por ter sido a maior fonte de aprendizado;

Ao meu orientador Marcos Ortega Júdice por sempre responder meus questionamentos com a literatura e me incentivar à busca pelo conhecimento;

A todos os preceptores e staffs pelas lições aprendidas e pelos exemplos demonstrados diariamente;

À Dra Lisliê Capoulade pelo incentivo e pela assessoria científica desde os primeiros anos da faculdade;

Às minhas colegas e amigas de residência pelo companheirismo e cumplicidade;

Ao Hospital Materno Infantil de Brasília com todo seu recurso humano desde a equipe de limpeza, passando pela enfermagem, laboratório, UTIs, pediatras e maternidade por dar suporte à realização do meu objetivo.

## SUMÁRIO

|                          |      |
|--------------------------|------|
| 1. Resumo.....           | p 06 |
| 2. Introdução.....       | p 08 |
| 3. Objetivos.....        | p 12 |
| 4. Metodologia.....      | p 14 |
| 5. Relato dos casos..... | p 16 |
| 6. Discussão.....        | p 21 |
| 7. Conclusão.....        | p 24 |
| 8. Bibliografia.....     | p 25 |

## 1- RESUMO

**Introdução:** O uso de agentes fibrinolíticos intrapleurais em casos de derrames parapneumônico complicados é descrito desde a década de 50. Com o advento da cirurgia videoassistida por toracoscopia esta passou a ser procedimento padrão ouro para resolução de empiemas, porém o custo e a pouca acessibilidade em alguns serviços podem retardar uma conduta mais precoce. Estudos da última década vêm reforçando desfechos semelhantes em pacientes com empiema submetidos à drenagem pleural com injeção de fibrinolítico quando comparados aos pacientes submetidos à decorticação com videotoracoscopia - em se tratando de pacientes submetidos à primeira drenagem.

**Objetivos:** Avaliar retrospectivamente uma série de casos de pacientes pediátricos com empiema pleural submetidos à drenagem torácica seguida por uso de fibrinolítico, realizados no Hospital Materno Infantil de Brasília e apresentar um protocolo de conduta para estes pacientes.

**Método:** Série de casos de pacientes submetidos a drenagem torácica seguida de uso de fibrinolítico entre Setembro de 2015 e Setembro de 2016 no serviço de cirurgia pediátrica do Hospital Materno Infantil de Brasília. Os dados foram coletados através de revisão de prontuário.

**Resultados:** Foram avaliados 10 pacientes, sendo 7 submetidos a injeção de fibrinolítico logo após a drenagem, sendo esta população de fato estudada. A média de idade foi de 38 meses. A proporção de meninas para meninos foi de 4:3. O tempo médio de internação hospitalar foi de 17.3 dias e o tempo médio para retirada do dreno foi de 7.6 dias. Apenas uma criança teve necessidade de videotoracoscopia por falha terapêutica.

**Discussão:** Os resultados observados foram condizentes com a literatura, apesar da amostra ser insuficiente para demonstrar uma relevância estatística. Os pacientes apresentaram melhora do desfecho e diminuição de efeitos adversos menores, de acordo com o conhecimento no manejo.

**Conclusão:** Esta série de casos tem pouco poder estatístico, porém a análise dos pacientes, seus desfechos e suas falhas de conduta foram importantes para o desenvolvimento de um protocolo de acordo com os estudos respaldados e adaptado à nossa realidade e a possibilidade de desenvolver estudos prospectivos adicionais com resultados mais consistentes.

**Palavras-chave:** pneumonia, drenagem torácica, empiema, derrame pleural, fibrinolítico

## **Abstract:**

**Background:** The use of intrapleural fibrinolytic agents in parapneumonic collections is described since the 50s. Since the beginning of the Video-assisted thoracoscopic surgery (VATS) it has the gold-standard procedure to solve the empyemas, but the cost and the access in some places can retard the resolution in children from those places. Studies from the last decade reinforce the efficiency of the intrapleural injection of some of fibrinolytics, with same results when compared to patients submitted to VATS – this applies to patients submitted to that as first procedure. **Objectives:** Review and analyze a case series of pediatric patients with pleural parapneumonic complicated collections submitted to thoracic drainage followed by fibrinolysis done at Hospital Materno Infantil de Brasília and present as adequate protocol for these patients. **Materials & Methodology:** This is a retrospective study – case series of patients submitted to pleural drainage followed to fibrinolysis in the period between September of 2015 and September of 2016 in the sector of Pediatric surgery of the Hospital Materno Infantil de Brasília. The data were collected in electronic local medical record. **Results:** There were analyzed 10 patients, and 7 of them were submitted at fibrinolysis soon after the drainage. The average of ages was around 38 months. There were 4 girls and 3 boys. The average of hospitalization was around 17.3 days and the mean time to take off the tube was 7.6 days. Only one in this group had the need to VATS. **Discussion:** The results were according to the recent literature, although the sample is not so big to demonstrate a valid statistical significance. The patients had better results and decrease of minor effects according to the growing practical. **Conclusion:** This case series has a little statistical power, but the analysis of the patients, its defects and the possible failures were important to develop a valid protocol, according to the studies and adapted to our reality, and also the possibility to do additional prospective studies with most consistent results.

**Keywords:** pneumonia, thoracic drainage, empyema, fibrinolytic, parapneumonic collection.

## 2- INTRODUÇÃO

A pneumonia é uma das infecções mais comuns na faixa etária pediátrica e ainda uma das principais patologias que resultam em internação hospitalar. Atualmente as infecções respiratórias agudas representam uma das principais causas de óbito em crianças menores de 5 anos, especialmente em países em desenvolvimento<sup>1</sup>. Já no Brasil, elas constituem a segunda causa de óbito em crianças nessa faixa<sup>2</sup>.

Ainda que desde o final dos anos 90 esteja ocorrendo uma diminuição dos casos de pneumonia adquirida na comunidade (PAC), suas complicações como derrame pleural, empiema e formas necrotizantes vem aumentando<sup>3,4</sup>. Essa mudança epidemiológica provavelmente tem etiologia multifatorial, incluindo a mudança de cepas pneumocócicas na nasofaringe por efeito das vacinas antipneumocócicas. Sabe-se que com a vacina pneumo 7 houve aumento de pneumonias causadas por cepas não englobadas, levando a necessidade de vacinas que abranjam os demais sorotipos<sup>3,5</sup>.

O derrame pleural parapneumônico e sua evolução, o empiema, são as complicações mais comuns da pneumonia na faixa pediátrica e representam uma causa importante de morbidade, mas não de mortalidade<sup>4</sup>. Ainda que o empiema pediátrico seja menos letal que no adulto, onde a mortalidade pode alcançar os 20%, ainda é uma causa considerável de morbidade hospitalar. Aproximadamente 40% das crianças com pneumonia apresentam derrame pleural e cerca de 10% dessas necessitarão de drenagem cirúrgica<sup>4,6</sup>.

A fisiopatologia do derrame pleural se inicia pelo desequilíbrio entre filtração e absorção do líquido pleural, com acúmulo excessivo de fluidos no espaço pleural. Podendo ocorrer devido a processos locais pleuro pulmonares (infecciosos, autoimunes ou neoplásicos) ou doenças sistêmicas (cardíacas, renais, hepáticas ou pancreáticas)<sup>1,7</sup>.

Sabe-se que o derrame parapneumônico é o acúmulo de fluido pleural exsudativo, associado a pneumonia e ocorre quando a produção do líquido pleural excede a capacidade de drenagem linfática da pleura parietal<sup>7</sup>. Esse aumento na produção se deve ao dano endotelial dos vasos do parênquima e da pleura, ocorrendo saída do líquido do

espaço intravascular para o extravascular, aumentando a pressão do interstício pulmonar e direcionando o fluido para a cavidade pleural.

A medida que o derrame evolui é ativada uma cascata de coagulação que leva a uma diminuição da fibrinólise com deposição de fibrina, causando as loculações e espessamento pleural<sup>1,7</sup>.

Diante de um processo infeccioso pleural a *American Thoracic Society* sugere uma classificação do derrame em três fases não necessariamente sequenciais e nem sempre bem definidas, mas que representam a sua fisiopatologia: fase inicial ou exsudativa (acúmulo de líquido seroso não infectado); fase fibrinopurulenta (líquido purulento, proliferação bacteriana, migração de polimorfonucleares, aderências e septações); fase de organização (acúmulo de fibroblastos formando uma carapaça na cavidade pleural que pode gerar um encarceramento do parênquima pulmonar)<sup>8</sup>.

Outra classificação pode ser feita, quanto ao seu aspecto e conteúdo, em complicado e não complicado. O derrame pleural complicado é aquele que apresenta pus e/ou germes à bacterioscopia ou cultura, ou cuja análise bioquímica do líquido pleural apresente pH <7, glicose <40mg/dL e DHL >1000UI/L<sup>7,8</sup>. Quando o derrame pleural complicado apresenta características macroscópicas de pus é chamado de empiema pleural.

Estudos têm comprovado que o derrame pleural complicado mesmo sem conteúdo purulento, se comporta como empiema, com grande tendência à loculação e consequente aumento significativo da morbidade e mortalidade<sup>3,6,7,8</sup>.

Já os pequenos derrames associados a pneumonias que respondem ao tratamento com antibiótico podem ser manejados clinicamente, sem necessidade de esvaziamento da cavidade pleural. A partir da fase fibrinopurulenta o tratamento é controverso e diferentes condutas são adotadas desde o tratamento conservador até a drenagem pleural e abordagens mais agressivas<sup>3,5,9</sup>.

O empiema é a manifestação da presença de infecção na cavidade pleural com presença de pus. É uma causa importante de morbidade e internação prolongada em crianças. O tratamento tradicional com drenagem pleural simples está associado com altos

índices de falha pela inabilidade em drenar áreas loculadas<sup>3,4,10</sup>. Esses pacientes em geral necessitam de posterior desbridamento mecânico de todos os componentes sólidos.

Abordagens abertas são procedimentos relativamente simples e efetivos, porém com alta morbidade<sup>7</sup>. Nos anos 90 e 2000 a cirurgia toracoscópica vídeo-assistida (VATS) se tornou o padrão ouro para esvaziamento da cavidade pleural nesse grupo de pacientes, com bons resultados<sup>10,11</sup>.

Considerando-se que a deposição de fibrina é o cerne da matriz onde septações sólidas formam o empiema, a drenagem pleural seguida por infusão de fibrinolítico (fibrinólise pleural) demonstrou ser efetiva na resolução do quadro com resultados similares ao da toracoscopia, desde que realizados como primeira abordagem<sup>10</sup>.

Protocolos internacionais foram largamente utilizados na última década para adoção deste procedimento como abordagem alternativa na resolução do empiema devido à sua facilidade de reprodução, menor custo e ter possibilidade de ser realizado em sala de procedimento sem necessidade de anestesia geral<sup>4,5,10</sup>.

Sabe-se que os fibrinolíticos são substâncias que atuam na ativação do plasminogênio em sua transformação em plasmina, sendo essa com capacidade de degradação da fibrina, o maior componente do derrame. O organismo possui ativadores fisiológicos do plasminogênio, mas em pequenas concentrações e em casos de inflamação onde o processo de formação é mais rápido do que o de degradação é necessário um adjuvante para catalisar a destruição da fibrina com conseqüente limpeza da cavidade e recuperação da função pulmonar<sup>12</sup>.

Seu uso em casos de empiema é descrito desde a década de 50 sendo deixado de lado devido aos muitos efeitos colaterais decorrentes de substâncias não purificadas adequadamente. Apenas na década de 90, com o surgimento de substâncias mais puras como a Uroquinase e a Alteplase, foi que estudos foram retomados com mais segurança<sup>12</sup>.

Quanto à sua classificação dividem-se em fibrino específicos (rt-PA - Alteplase) que ativam o plasminogênio preferencialmente na superfície da fibrina e

menos na circulação, e os não fibrino-específicos (Estreptoquinase, Uroquinase). A Estreptoquinase, além do risco de alergia, sensibilização e sangramentos, não mostrou vantagem em comparação com a drenagem simples. A Uroquinase, muito utilizada no Reino Unido, não foi aprovada pelo FDA americano por ser produzida a partir de urina humana. Persistiam uma série de dúvidas em relação a comparação da toracoscopia com novos fibrinolíticos<sup>7</sup>.

Dois trabalhos prospectivos utilizaram a Alteplase e Uroquinase e obtiveram resultados semelhantes a toracoscopia com menor custo e menor risco, por não necessitar de intubação orotraqueal e anestesia geral, em favor dos fibrinolíticos<sup>10,11</sup>.

A partir de então o comitê de estudos científicos da Associação Americana de Cirurgia Pediátrica definiu a fibrinólise como primeira opção no tratamento dos derrames pleurais loculados, embora existam taxas de falha em torno de 16%, quando deverá ser realizada a toracoscopia<sup>3,4,5,9</sup>. Em nosso meio a Alteplase é o fibrinolítico mais utilizado devido a sua ampla disponibilidade, inclusive no Sistema Único de Saúde do Distrito Federal.

No Brasil não há estudos publicados sobre o uso de fibrinolítico em pediatria, e ainda se observam condutas inadequadas, sem observação rigorosa de sua fase evolutiva, com retardo de encaminhamento à serviços de cirurgia pediátrica. E quando esse encaminhamento é feito, pode haver baixa disponibilidade de toracoscopia. Nessa situação os fibrinolíticos também surgem como opção terapêutica<sup>7</sup>.

### **3- OBJETIVOS**

#### *3.1- Geral*

Relatar uma série de casos de crianças com empiema pleural submetidas a drenagem torácica com injeção intrapleural de fibrinolítico.

#### *3.2- Específico*

Correlacionar o manejo realizado à propedêutica preconizada em protocolos respaldados pela literatura e organizar um protocolo adequado e reproduzível em nosso serviço;

#### 4- METODOLOGIA

Trata-se de um estudo retrospectivo tipo estudo de casos em que foram avaliados dados de pacientes com derrame pleural complicado submetidos a fibrinólise pleural realizada no serviço de cirurgia pediátrica do Hospital Materno Infantil de Brasília (HMIB) no período entre setembro de 2015 a setembro de 2016.

Os dados foram obtidos através de prontuário eletrônico (TrakCare) e as seguintes variáveis foram analisadas: idade, sexo, tempo de uso do dreno, tempo de antibiótico, efeitos colaterais e como desfecho principal, tempo de internação hospitalar e considerada evolução favorável a não necessidade de procedimento adicional.

Os critérios de exclusão envolveram pacientes submetidos a injeção de fibrinolítico após drenagem simples prévia mais de 48 horas antes e excluídos pacientes seguidos fora do nosso serviço.

O Hospital Materno Infantil de Brasília é um serviço público de referência em Cirurgia Pediátrica que abrange uma população estimada de cerca de 4.2 milhões de habitantes do Distrito Federal e Entorno, sendo cerca de 25% crianças e adolescentes menores de 15 anos<sup>2</sup>. Pacientes com quadro de derrame pleural são referenciados ao local por outros hospitais regionais e ao chegar tem a avaliação do cirurgião. Caso se opte por drenagem torácica o procedimento é realizado. Pela experiência ainda limitada no manejo dos pacientes submetidos a fibrinólise intrapleural todos os pacientes submetidos a este procedimento são internados e seguidos dentro do próprio hospital em acompanhamento conjunto pela equipe da pediatria.

##### *Descrição do protocolo*

O protocolo usado em nosso serviço é semelhante ao usado pela *American Pediatric Surgical Association (APSA)*.

Ao diagnóstico de derrame pleural em crianças com sinais clínicos e radiológicos de derrame pleural complicado e/ou empiema (RX, ultrassonografia de tórax ou toracocentese com características macroscópicas positivas), foi indicado o procedimento.

Os exames foram laudados pelo radiologista de plantão e em seguida comunicado o resultado à equipe de cirurgia. Os pacientes foram então escolhidos por cirurgiões plantonistas familiarizados com a técnica de acordo com a disponibilidade de fibrinolítico e sinais clínicos e/ou de imagem que despertavam alto grau de suspeição para o quadro.

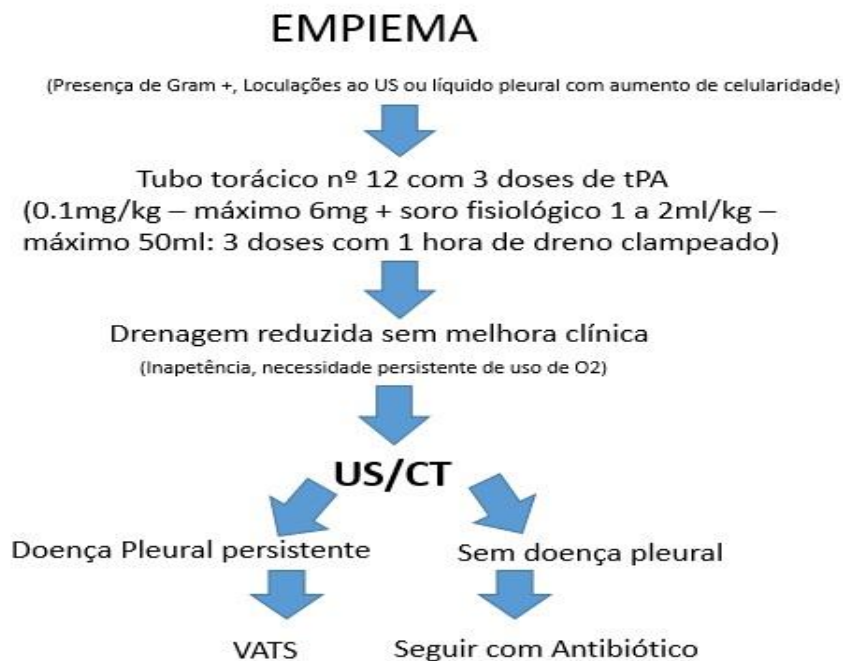
Após a indicação do procedimento os pacientes receberam uma dose de analgesia (em geral Tramadol 1 mg/kg) e em seguida encaminhados ao centro cirúrgico ou local adequado, sob bloqueio anestésico intercostal (Ropivacaína 1,5 a 2 mg/kg) a as vezes sedação (mais comumente com Cetamina ou Midazolam). Em seguida eram submetidos a drenagem torácica é recomendado uso de dreno com calibre fino número 12 ou 14 já que o fibrinolítico evita acúmulo de fibrina e obstrução do mesmo.

A solução drenada inicialmente era analisada macroscopicamente e encaminhada ao laboratório. A passagem do dreno era seguida por instilação de 4mg da solução de fibrinolítico (Alteplase) diluída em 40 ml de solução fisiológica estéril pelo dreno. O mesmo era em seguida fechado por 1 hora sendo aberto após.

O procedimento era repetido após 24 e 48 h do primeiro, da mesma maneira, com o total de três doses. Todos os pacientes ficaram internados em enfermarias de pediatria e as aplicações do fibrinolítico foram realizadas pela equipe da cirurgia pediátrica e o seguimento realizado em conjunto.

Após o procedimento o paciente retornava para o leito de origem (em geral em enfermaria) para seguir com a terapêutica. Critérios como melhora clínica (paciente mais ativo, melhora do apetite e afebril por cerca de 48h), retirada do oxigênio suplementar e diminuição da drenagem (débito inferior a 1ml/kg/dia) foram suficientes para indicar a retirada do mesmo. Foram considerados como falha terapêutica os seguintes critérios: necessidade de procedimento adicional como toracoscopia ou necessidade de nova drenagem.

**Figura 1-** Protocolo de fibrinólise intrapleural<sup>4,13</sup>



A antibioticoterapia desses pacientes seguia o protocolo das enfermarias de pediatria do serviço e sendo utilizadas rotineiramente Ceftriaxone ou Ampicilina + Sulbactam e o tratamento mínimo preconizado era de 10 dias após o último quadro febril.

Foram consideradas complicações maiores óbito, necessidade de toracoscopia, fístulas broncopleurais ou interrupção do tratamento por sangramento importante com necessidade de transfusão sanguínea ou choque hipovolêmico. Como complicações menores foram consideradas dor intensa, pequenas quedas de hematócrito, febre pós procedimento ou pequenas complicações pulmonares sem repercussão clínica.

Os resultados foram analisados e gráficos construídos com auxílio do programa SPSS versão 22 para Windows.

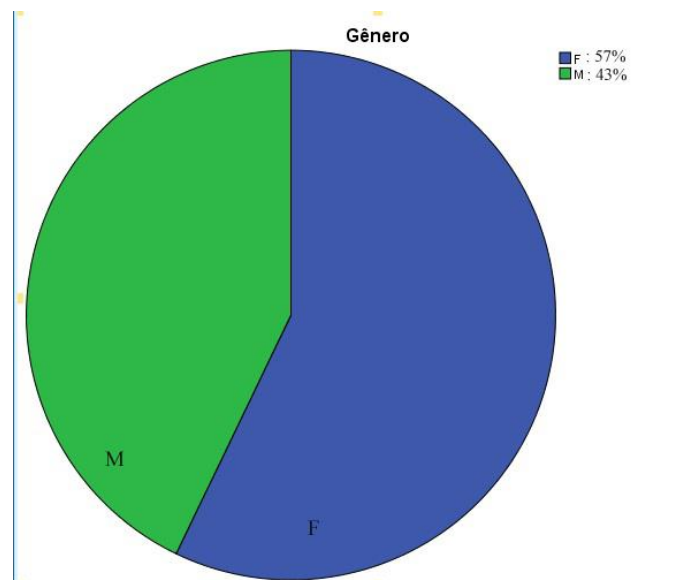
Esse trabalho foi aprovado pelo comitê de ética em pesquisa da Fundação de Pesquisas em Ciências da Saúde (FEPECS) em 24/01/2017 (parecer 133463/2016). Pelo tamanho limitado da amostra não foi possível o cálculo das relações estatísticas entre as variáveis.

## 5- RELATO DOS CASOS

### *Aspectos gerais*

Durante o período de 01/09/2015 a 30/09/2016 52 crianças foram submetidas a drenagem torácica fechada, sendo que 30 permaneceram no serviço, tendo a possibilidade de seguimento mais rigoroso pela equipe. Deste grupo dez crianças com derrame pleural parapneumônico submetidas a fibrinólise pleural. Três pacientes que foram submetidos inicialmente a drenagem pleural simples e só após considerada falha terapêutica, sendo realizada injeção intrapleural de fibrinolítico, tiveram seus resultados desmembrados da amostra e excluídos da análise, perfazendo um total de 7 pacientes. Quanto ao sexo 4 eram pertencentes ao sexo feminino e 3 ao masculino, com idades variando entre 9 e 76 meses (média de 38 meses), Gráficos 1 e 2. Não houve óbito nesse grupo.

**Gráfico 1 – Sexo**



Fonte: Trakcare/HMIB/2016

**Tabela 1** – Sexo e idade (meses)

| Paciente | Sexo | Idade (Meses) |
|----------|------|---------------|
| 1        | M    | 71            |
| 2        | M    | 26            |
| 3        | F    | 19            |
| 4        | M    | 76            |
| 5        | F    | 19            |
| 6        | F    | 9             |
| 7        | F    | 49            |

Fonte: Trakcare/HMIB/2016

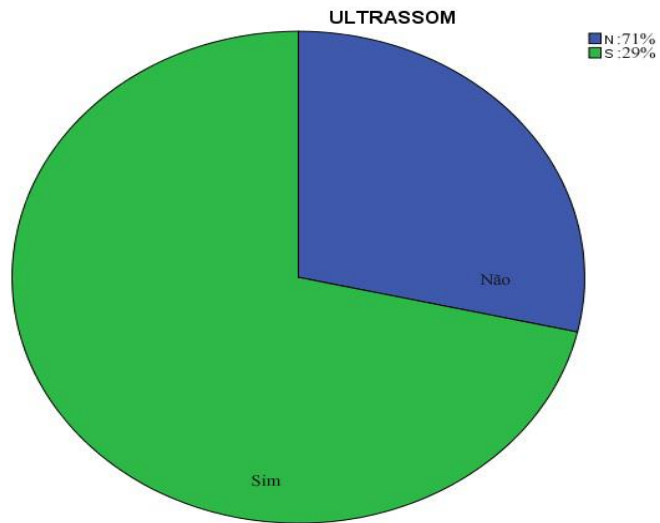
### *Diagnóstico*

Do total, cinco crianças foram submetidas a ultrassonografia de torax diagnóstica, sendo que duas não realizaram o exame porque uma foi submetida a drenagem antes da realização do mesmo e outra foi drenada após toracocentese com saída de líquido de aspecto purulento (Gráfico 2).

Em nenhum dos prontuários constava descrição da medida do volume, mas todos continham informações como septações e debris.

Constava nas evoluções de três pacientes que foram enviadas amostras do líquido para análise, porém não havia nenhum resultado descrito em prontuário.

**Gráfico 2- Pacientes com ultrassonografia**

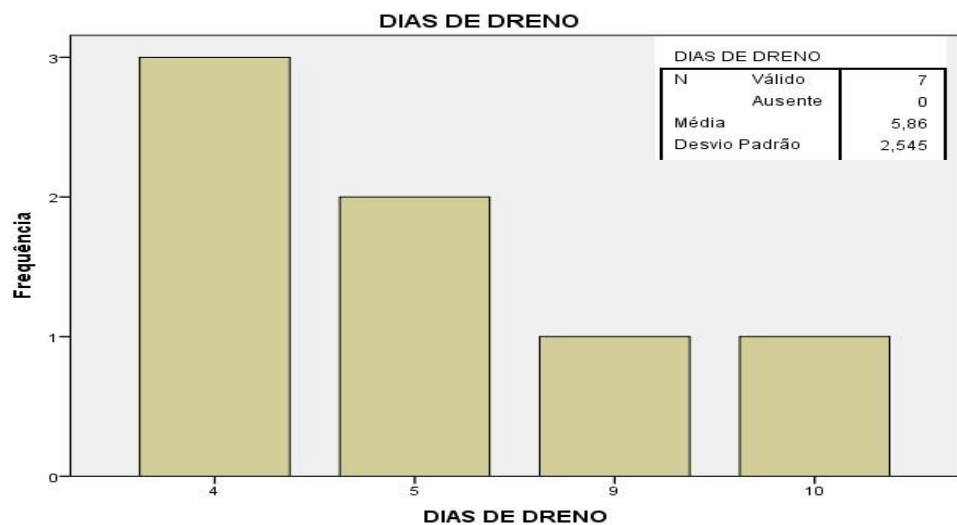


Fonte: Trakcare/HMIB/2016

*Tempo de uso do dreno*

A drenagem torácica ocorreu entre 1 e 3 dias após a internação hospitalar e início de antibioticoterapia (média de 1.42 dias). O tempo de uso do dreno variou entre 4 e 15 dias (média de 6.6 dias) - Gráfico 3.

**Gráfico 3 – Tempo de uso do dreno (dias)**

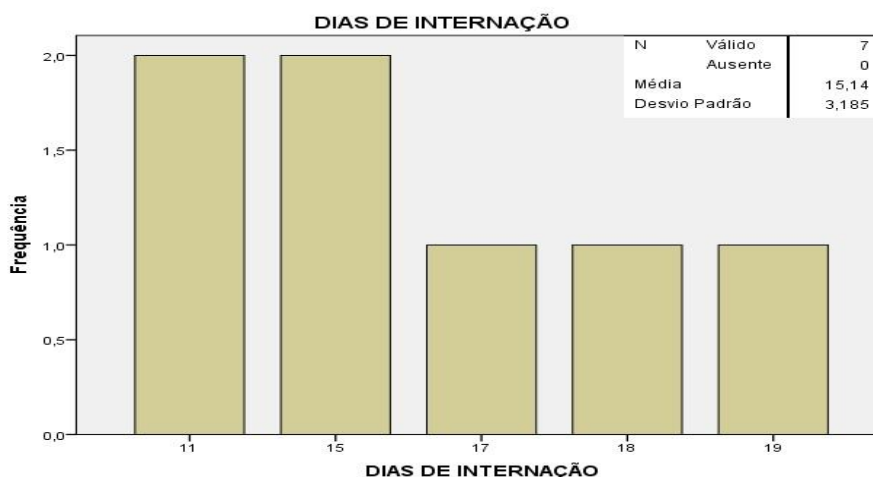


Fonte: Trakcare/HMIB/2016

## *Internação*

O período de internação variou entre 11 e 19 dias, com média de 15 dias (Gráfico 4). Ressalta-se que no serviço era habitualmente realizado tratamento com antibiótico venoso por cerca de 10 a 14 dias, ainda que sem uso do dreno e com melhora clínica, conduta essa em mudança.

**Gráfico 4-** Período de internação (dias)



Fonte: Trakcare/HMIB/2016

## *Complicações*

Quanto às complicações maiores observadas, uma criança apresentou sangramento moderado pelo dreno após a última dose, porém sem necessidade transfusão de hemoconcentrado. Uma criança de 71 meses recebeu um cateter de silicone 16 fr como dreno, apresentou dificuldade em drenar a secreção e o fibrinolítico durante os três dias teve evolução desfavorável e necessitou de toracoscopia 6 dias após o primeiro procedimento. Após 3 dias da toracoscopia apresentou boa evolução com retirada do dreno e posterior alta. Ainda houve uma criança portadora de asma grave que evoluiu

com fístula bronco pleural e necessidade de drenagem aberta, o que prorrogou sua internação.

Complicações menores como dor e febre pós procedimento foram bem controladas após instituição de analgesia pré procedimento e antitérmicos de demanda. Por fim, outro paciente que evoluiu com uma pneumatocele porém sem repercussão clínica. As complicações estão listadas na Tabela 2.

**Tabela 2** – Complicações

| Paciente | Complicação                    |
|----------|--------------------------------|
| 1        | VATS                           |
| 2        | Fístula broncopleural          |
| 3        | Sangramento                    |
| 4        | Pneumatocele (sem repercussão) |
| 5        | Não                            |
| 6        | Não                            |
| 7        | Não                            |

Fonte: Trakcare/HMIB/2016

#### *Características do líquido drenado*

Em quatro pacientes houve a descrição do líquido drenado, sendo dois com características de pus e dois com descrição de citrino com grumos. Ainda em relação à drenagem/toracocentese houve dificuldade de punção descrita em dois dos pacientes, sendo um deles com uma punção negativa inicialmente, só se conseguindo uma punção adequada após retorno à ultrassonografia para demarcação da loja a ser alcançada.

### *Pacientes excluídos da amostra*

Quanto aos três pacientes que foram submetidos a fibrinólise intrapleurar após falha da drenagem simples inicial (casos que não fazem parte dos protocolos de drenagem torácica atuais), um paciente permaneceu 12 dias com o dreno, porém a primeira drenagem foi simples, sem uso de fibrinolítico e após 7 dias com exames clínicos e laboratoriais desfavoráveis, foi optado pela drenagem com injeção de fibrinolítico. No total 3 crianças foram submetidas a injeção de fibrinolítico pelo dreno após um período superior a 48 h após uma drenagem simples sem sucesso, todas com evolução favorável, períodos de internação de 11, 26 e 30 dias e 8, 10 e 12 dias de uso de dreno torácico, respectivamente. Como complicações uma criança apresentou sangramento moderado após a segunda dose, com queda significativa do hematócrito, piora do desconforto respiratório e necessidade de transfusão de hemoconcentrado.

## 6- DISCUSSÃO

Nos últimos dez anos foram produzidos estudos prospectivos randomizados demonstrando resultados semelhantes quanto a desfechos favoráveis em crianças com empiema submetidas a toracoscopia e a decorticação com fibrinolítico intrapleural em pacientes submetidos a primeira drenagem<sup>9,10,11</sup>. Observou-se que há superioridade comprovada da fibrinólise intrapleural em relação a drenagem fechada simples<sup>3,5,10</sup>.

Nos empiemas há aumento da formação de fibrina pelo processo inflamatório local abundante, levando a formação de material sólido que se aglomera formando as septações. Os fibrinolíticos atuam causando lise de fibrina, dissolvendo as septações e acelerando a resolução do processo infeccioso e evitando a restrição pulmonar devido a aderências<sup>10,11</sup>.

Estudos recentes demonstram que a antibioticoterapia sem necessidade de drenagem com bons resultados, em uma população selecionada de pacientes com pequenas coleções. Porém casos de quadro persistente, piora clínica ou grandes coleções há uma demanda pela retirada do líquido da cavidade pleural<sup>3,9</sup>.

As crianças com indicação de drenagem pleural são menos de 10% do total das que apresentam derrame pleural<sup>6</sup>. A decisão pelo procedimento é decorrente do quadro clínico do paciente associada a exames de imagem simples e pouco inócuos como a ultrassonografia<sup>5,6,7</sup>.

O procedimento deve ser realizado em local apropriado com material disponível e auxiliares treinados. Em nosso meio não dispomos de sala de procedimento adequada, sendo assim todas as crianças são encaminhadas ao centro cirúrgico. A toracocentese guiada por ultrassonografia é factível pois dispomos de aparelho portátil no centro cirúrgico. Além de propiciar uma punção mais eficiente a mesma é capaz de habituar o cirurgião a visualizar as características da coleção.

A maioria dos casos submetidos a drenagem torácica seguida por injeção intrapleural de fibrinolítico foram manejados com sucesso, sem necessidade de procedimentos adicionais. Apenas um dos pacientes teve evolução desfavorável tendo

necessidade de toracoscopia adicional. Estes achados estão de acordo com o observado pela literatura <sup>5,10,11</sup>.

Em relação ao desfecho mais importante considerados nos estudos – o tempo de internação hospitalar pós procedimento, o período médio de internação 15.1 dias (variando entre 8 e 18 dias) o que ainda está acima da maioria dos estudos, porém abaixo da média de internação das crianças submetidas a drenagem torácica simples do mesmo serviço. A criança com mais tempo de permanência hospitalar no grupo analisado esteve os últimos 4 dias em regime de internação social, aguardando possibilidade de retorno à cidade de origem.

Nos primeiros pacientes submetidos a fibrinólise foi observado relatos de dor e desconforto respiratório imediatamente pós procedimento. Estes relatos foram diminuídos nos pacientes subsequentes à instauração de analgesia pré procedimento.

Quanto ao desfecho internação hospitalar os estudos ressaltam a possibilidade de alta precoce após retirada do dreno e paciente clinicamente estável<sup>3,5,9,13</sup>. Em nossa realidade há que se discutir com a equipe da pediatria esta conduta, adaptada à realidade sociocultural de cada família.

Os critérios de Light para definição de exsudato, antes relevante para decisão quanto a drenagem, vem sendo questionada por estudos recentes por não ter valor prático<sup>9</sup>. Habitualmente líquidos com grumos, característicos de fase fibrinopurulenta, autorizam a realizar o procedimento em crianças com derrame volumoso e/ou sintomáticas<sup>10</sup>. Em casos duvidosos a toracocentese é um procedimento indicado e de preferência guiada por ultrassom para uma melhor efetividade da punção ou para simples esvaziamento da cavidade<sup>3,13</sup>.

No tratamento do empiema o objetivo principal é retirar o processo inflamatório que impossibilita a expansão adequada do pulmão. Os critérios de indicação de procedimentos estão cada vez mais restritos, porém devem ser precisos evitando condutas tardias e maior morbidade. Dessa maneira o quadro clínico do paciente, que repercute seu quadro pulmonar é critério fundamental na definição pela intervenção<sup>3,9,13</sup>.

A ultrassonografia vem desempenhando uma ferramenta importante no auxílio da decisão terapêutica mais adequada. O achado ultrassonográfico pode ser

classificado em cinco classes, de acordo com a característica da efusão pleural: classe 1 – efusão livre; classe 2 – efusão com pouca septação; classe 3 – efusão septada, espessa, com grumos; classe 4 – efusão loculada, com múltiplos septos, debris, espessamento pleural e áreas de consolidação pulmonar; classe 5 – efusão loculada, com múltiplos septos e debris, espessamento pleural, saco empiemático definido, com encarceramento pulmonar e áreas de necrose do parênquima<sup>14</sup>. Uma utilidade que deve ser ressaltada da ultrassonografia é a de auxiliar em procedimentos invasivos como a toracocentese que, quando guiada mostrou ser mais segura do que a realizada às cegas e com melhor rendimento diagnóstico. Além disso há maior facilidade em se abordar derrames de menor volume e em locais ditos não convencionais (como líquidos septados na região anterior do tórax)<sup>15</sup>. Em nosso serviço há disponibilidade de aparelho de ultrassom portátil e facilidade da realização de punções guiadas pelo próprio cirurgião.

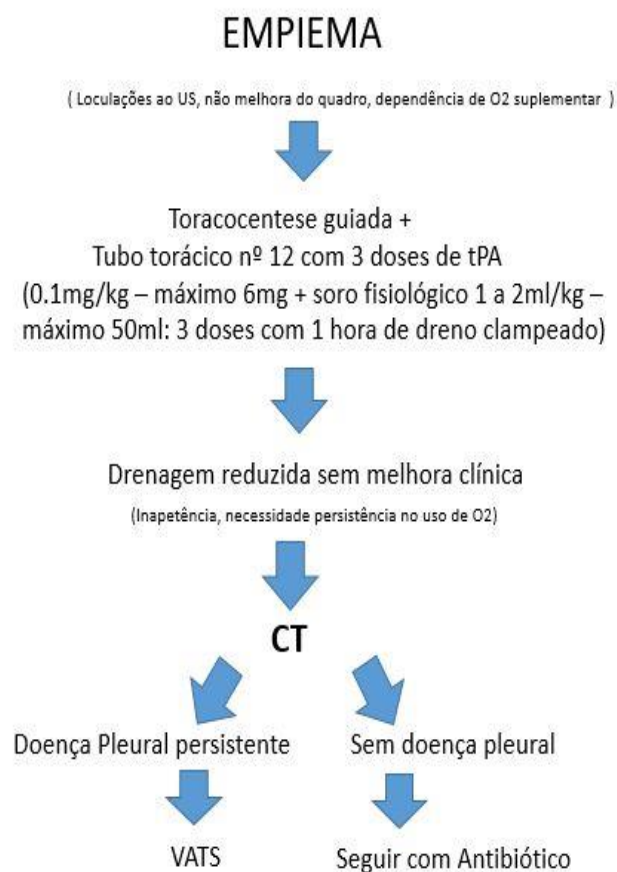
Outra necessidade é de uma definição precoce e objetiva de critérios para falência terapêutica para indicação de VATS. Habitualmente pacientes sem melhora clínica como inapetência, febre persistente, necessidade de uso permanente de oxigênio despertam suspeita para encarceramento pulmonar persistente. Outras complicações como abscessos e necrose pulmonar devem ser descartadas pois a conduta é diversa. Para identificação dessas alterações é indicada tomografia de tórax a despeito da ultrassonografia. Descartando estas alterações é indicada VATS como terapia de resgate<sup>9,10,11,13</sup>.

Durante a fibrinólise, sangramento com queda de hematócrito é considerado complicação maior em alguns estudos. É uma ocorrência mais frequentes em adultos usuários de anticoagulação. Na população pediátrica é pouco descrito e em revisão de literatura não foram descritos óbitos por esta causa em pacientes hígidos<sup>16</sup>. Sangramentos pequenos observados no dreno e que não resultem em quedas importantes de hematócrito são comuns (incidência de 2 a 16%) e não são indicativas de suspensão do tratamento<sup>11,16</sup>. Ainda não está claro até que ponto esta perda é passível de reposição sem necessidade de abandono da terapêutica. Estudos descrevem sangramento com queda de hematócrito em que houve reposição de hemoderivados, com melhora do estado geral da criança e o tratamento foi levado adiante<sup>16</sup>.

Abaixo listamos a sugestão de protocolo a ser utilizada no serviço. A acessibilidade da ultrassonografia tanto para o diagnóstico quanto para o auxílio terapêutico é justificada seu uso em todas estas etapas, bem como o seguimento conjunto do paciente e a realização da infusão da solução de alteplase supervisionada pela equipe da cirurgia pediátrica. Decisões quanto a necessidade de retirada ou definição de falência do tratamento deverão ser tomadas em conjunto com equipe da pediatria.

Os pacientes deverão ser catalogados em livro específico com dados essenciais específicos do paciente logo no início do tratamento e na ocasião da alta hospitalar, com dados inerentes ao tratamento. A ficha dos dados a serem preenchidos está disponível no anexo 1.

**Figura 2-** Protocolo para fibrinólise intrapleural sugerido para o serviço



## **7- CONCLUSÃO**

Nos últimos 10 anos foram produzidos estudos com alto grau de evidência demonstrando equivalência entre fibrinólise e toracoscopia para paciente com empiema pleural, bem como a superioridade da fibrinólise sobre a drenagem pleural simples, conduta essa desaconselhada.

A amostra analisada é insuficiente para demonstrar resultados estatisticamente significativos, porém os resultados estão em sua maioria de acordo com a literatura inclusive apresentando diminuição de tempo de internação, em relação a pacientes manejados apenas com drenagem pleural simples e da necessidade de procedimentos mais invasivos.

Em nosso serviço a execução do protocolo pode ser realizada sem intercorrências. Entraves como a sazonalidade da disponibilidade do fibrinolítico podem inviabilizar uma sequência adequada do mesmo. Quanto aos efeitos colaterais maiores, esses devem ser observados em locais onde seja possível o seguimento mais rigoroso.

Ao identificar as deficiências e falhas no manejo é possível corrigi-las e adaptar os protocolos amplamente realizados à nossa realidade. Este trabalho será útil para o desenvolvimento de um posterior estudo prospectivo onde resultados mais significativos poderão surgir, sendo possível trazer ao serviço uma melhora na assistência aos pacientes portadores de empiema pleural e melhores resultados.

## 8- REFERÊNCIAS

1-Schvartsman, C; Reis, A G; Farhal, S C L. *Pediatria – Pronto Socorro*. 2a ed. São Paulo 2013.

2- DATASUS [Homepage na Internet]. Brasil: Ministério da Saúde. Acesso em 18 de fevereiro de 2017. <http://www.datasus.gov.br>.

3- Perez-Moreno, D; Martin, A A; Garcia, A T; et al. Neumonia adquirida em la comunidade: tratamiento de los casos complicados y em situaciones especiales. *An Pediatric (Barc)* 2015; 83(3): 217.

4- Islam S, Calkins CM, Goldin AB, et al. The diagnosis and management of empyema in children: a comprehensive review from the APSA Outcomes and Clinical Trials Committee. *J Ped Surg* 2012;47:2101-2110.

5- Long, A M; Williams, J S; Mayell, S, et al. ‘Less may be best’ – Pediatric parapneumonic effusion and empyema management: Lessons from a UK center. *J Ped Surg* 2016; 51:588-591.

6- Freitas, S; Fraga, J C; Canani, F; Toracosopia em crianças com derrame pleural parapneumônico complicado na fase fibrinopurulenta: estudo multi-institucional. *J Bras Pneumol* 2009; 35(7):660-668.

7- Pereira, R R; Boaventura, L R, et al. Derrame pleural parapneumônico: Aspectos clínico-cirúrgicos e revisão da literatura. Rev Med Minas Gerais 2014; 24:31-37.

8- Light, R; Parapneumonic effusions and empyema. Proceedings of the Am Thorac Soc 2006; 3:75-80;

9- Moral, L; Loeda, C; Gomez, F; et al. Complicated pleural infection: Analysis of two consecutive cohorts managed with a diferente policy. An Pediatric (Barc) 2015; 2341-2879;

10- St Peter SD, Tsao K, Harisson C, et al. Thoracoscopic decortication vs tube thoracostomy with fibrinolysis for empyema in children: a prospective, randomized trial. J Ped Surg 2009; 44:106-111;

11- Sonnappa, S; Cohen, G; Owens, C M; et al. Comparison of uroquinase and vídeo-assisted Thoracoscopic Surgery for treatment of childhood empyema. Am J Respir Crit Care Med 2006; 174(2): 221-227;

12- Oliveira, C C; Trombolíticos (Artigo de revisão). Rev SOCERJ 2001; 14(1): 47-52

13- Richards, M K; Mcateer, J P, et al. Establishing Equipoise: National Survey of the treatment of pediatric para-pneumonic effusion and empyema. Surgical infections 2012;

14- Ferreira, A C; Mauad Filho, F, et al. Papel da Ultrassonografia na avaliação da efusão pleural. Radiol Bras 2006, 39(2): 145-150;

15- Malfort, T T; Pinto, B M. Papel da ultrassonografia na avaliação das doenças pleurais. Pulmão RJ 2016; 25(1): 5-10;

16- Hendaus, M A; Abushahin. Intrapleural hemorrhage due to alteplase use in a 6-year-old boy with pleural effusion. Int J Gen Med 2013, 6:233-236;

**ANEXO 1 – PACIENTE SUBMETIDO A DRENAGEM PLEURAL  
SEGUIDA DE INJEÇÃO DE FIBRINOLÍTICO.**

NOME: \_\_\_\_\_

SEXO: \_\_\_\_\_ DATA DE NASCIMENTO: \_\_\_\_\_

ORIGEM/PROCEDÊNCIA: \_\_\_\_\_

DATA DA INTERNAÇÃO: \_\_\_\_\_ ALTA: \_\_\_\_\_

DATA DO DIAGNÓSTICO DE EMPIEMA: \_\_\_\_\_

ULTRASSONOGRÁFIA: \_\_\_\_\_

DATA DA DRENAGEM: \_\_\_\_\_

CARACTERÍSTICA DO LÍQUIDO: \_\_\_\_\_

COMPLICAÇÕES ASSOCIADAS: [ ] SIM (QUAIS?) \_\_\_\_\_ [ ] NÃO

RETIRADA DO DRENO: \_\_\_\_\_

COMPLETOU TRATAMENTO: [ ] SIM [ ] NÃO – POR QUE? \_\_\_\_\_

FALÊNCIA TERAPÊUTICA: [ ] SIM [ ] NÃO

TEMPO DE ANTIBIOTICOTERAPIA: \_\_\_\_\_