

## Procedimento Ex Utero e Intrapartum - EXIT - para correção de Malformação Congênita das Vias Aéreas e Pulmão - CPAM

*EXIT procedure for treatment of Congenital Pulmonary Airway Malformation – CPAM*

Paulo Maurício Silva Lassance<sup>1,8</sup>, Acimar Gonçalves da Cunha Júnior<sup>1,8</sup>, Marcelo de Oliveira Lima Filippo<sup>2,3</sup>, Lucília Angélica Pinto Moraes Nolasco Gonçalves<sup>3</sup>, Lucila Nagata<sup>4</sup>, Sandra Lúcia Andrade de Caldas Lins<sup>5</sup>, Elysio Moraes Garcia<sup>6</sup>, Ana Paula Lottici de Brito<sup>7</sup>, Mariana Carvalho Medeiros Alves<sup>7</sup>, Ana Paula Monteiro Alves<sup>8</sup>, Flávia de Azevedo Belêsa<sup>1</sup>, Paulo Roberto Margotto<sup>9</sup>, Fábica Aparecida Carvalho Lassance<sup>9,10</sup>

### Resumo

Com o avanço dos recursos diagnósticos por imagem utilizados durante o pré-natal tornou-se comum a detecção precoce de anomalias congênitas, passíveis de correção cirúrgica antes do nascimento. A abordagem EXIT – Ex Utero e Intrapartum Treatment - é o procedimento de escolha em casos de obstrução das vias aéreas fetais por tumores ou malformações congênitas. O procedimento reduz a mortalidade perinatal e as complicações fetais causadas por hipóxia. No presente caso, relata-se o primeiro procedimento de EXIT feito no Brasil, no Hospital Materno Infantil de Brasília – HMIB, em um feto com diagnóstico de Malformação Congênita Pulmonar da Vias Aéreas - CPAM.

**Palavras chave:** EXIT; Malformação Congênita Pulmonar da Vias Aéreas - CPAM; Medicina Fetal; Cirurgia Fetal

### Abstract

Recent advances in image diagnosis have enabled early detection of tumors obstructing fetuses' airways, making possible to plan strategies of accessing these airways before delivery. The EXIT procedure – Ex Utero Intra Partum Treatment - is the choice procedure in cases of fetal airway obstruction by congenital tumors or

---

1. Unidade de Cirurgia Pediátrica do Hospital Materno Infantil de Brasília-DF (HMIB-DF)

2. Serviço de Medicina Fetal do HMIB-DF

3. Unidade de Anestesiologia do HMIB-DF

4. Unidade de Ginecologia e Obstetrícia do HMIB-DF

5. Unidade de Terapia Intensiva Neonatal do HMIB-DF

6. Serviço de Ecocardiografia do HMIB-DF

7. Acadêmicas da Universidade Católica de Brasília

8. Residente de Cirurgia Pediátrica do HMIB-DF

9. Docente da Universidade Católica de Brasília

10. Coordenação Técnica do Hospital de Ensino do HMIB-DF

E-mail do primeiro autor: paulo.lassance@gmail.com

Recebido em 01/12/2015

Aceito em 01/12/2015

malformations. The procedure reduces perinatal mortality and fetal complications caused by hypoxia. In the present case, it is reported the first EXIT procedure at the Hospital Materno Infantil de Brasília (HMIB)-Brazil-DF, performed on a fetus diagnosed with Congenital Pulmonary Airway Malformation - CPAM.

**Keywords:** EXIT, Fetal Procedure, Fetal Medicine, Congenital Pulmonary Airway Malformation, CPAM

## Introdução

A malformação congênita das vias aéreas e pulmão (CPAM) é a malformação congênita mais comum das vias aéreas e foi descrita pela primeira vez em 1949 por Ch'in e Tang<sup>1</sup>. A incidência varia de 1:25.000 a 1:35.000 nascimentos<sup>2</sup>, cuja patogênese decorre do desenvolvimento de anomalias hamartomatosas do pulmão, com proliferação adenomatóide de cistos que lembram bronquíolos<sup>3</sup>. O desenvolvimento pulmonar envolve uma complexa interação entre o epitélio e o mesênquima mediada por vários fatores de crescimento, fatores transcricionais e moléculas de sinalização tais como o fator de crescimento tireoidiano (TIF-1), o fator nuclear do hepatócito (HNF-3 $\beta$ ), GATA-6, fatores de crescimento de fibroblasto (FGF), genes da família TGF- $\beta$ , genes HOX, genes *Sonic hedgehog* e *N-My*. Além de receptores de ácido retinóico e glicocorticóides. Essas cascatas sinalizadoras têm sua expressão temporal, espacial e seqüencial reguladas por genes altamente conservados. Um ou mais desses fatores podem estar envolvidos na patogênese da CPAM<sup>4,5,6</sup>.

Apesar dos vários estudos envolvendo os mecanismos moleculares do desenvolvimento pulmonar, os eventos iniciais que levam aos distúrbios no delicado equilíbrio da interação mesênquima-epitélio no pulmão ainda permanecem desconhecidos<sup>4</sup>. Na maioria das vezes, a CPAM ocorre de forma isolada e unilateral, freqüentemente acometendo um lobo pulmonar e sem preferência por hemitórax<sup>7</sup>. Raramente associa-se a outras malformações congênitas como anomalias cardíacas, renais e alterações cromossômicas<sup>4</sup>. No entanto, pode se associar, mais freqüentemente, a outras anomalias pulmonares como seqüestro pulmonar e cistos broncogênicos<sup>8</sup>. A prevalência da CPAM é semelhante tanto no gênero masculino quanto no feminino<sup>9</sup>. Não há associação com raça, idade materna ou predisposição familiar<sup>1</sup>. A CPAM é a malformação pulmonar cirúrgica mais comum em crianças<sup>10</sup>. Segundo Stocker, com base em características clínicas e patológicas, os tumores são classificados em: tipo I composto por um ou mais cistos maiores que 2 cm de diâmetro, tipo II múltiplos cistos menores que 1 cm, tipo III

### Procedimento de EXIT

tumor de aparência sólida, tipo 0 lesão sólida e tipo IV grandes cistos periféricos<sup>11</sup>. O diagnóstico pré-natal por ultrassonografia pode ser realizado entre 17 e 20 semanas e tem grande valor na conduta pós-natal dos recém nascidos portadores da malformação<sup>12</sup>. O número de casos suspeitos desta malformação tem aumentado nas últimas décadas, provavelmente, em razão da incorporação tecnológica ao pré-natal como forma de rastreamento de malformações durante a gestação<sup>2</sup>. As complicações fetais, geralmente, ocorrem nos casos com grandes lesões pulmonares associadas a polidrâmnio. O polidrâmnio é uma consequência da compressão esofágica pelo tumor, obstruindo a deglutição do líquido amniótico. A formação de hidropsia é secundária à obstrução da veia cava superior e do coração, e associado a grande desvio do mediastino<sup>10</sup>. A previsão quanto ao desenvolvimento de hidropsia é determinante para a programação das estratégias terapêuticas. CROMBLEHOLME et al. (2002)<sup>13</sup> propuseram a utilização de um índice calculado pelo volume da lesão/circunferência da cabeça do feto. A razão deste índice maior que 1,6 sugere grande probabilidade para o desenvolvimento de hidropsia e alerta para um acompanhamento pré-natal contínuo. A terapia fetal cirúrgica para CPAM depende das consequências fisiológicas

ao nascimento, e das características císticas da lesão pulmonar<sup>14</sup>. Até recentemente, as únicas terapias para lesões microcísticas com hidropsia eram a ressecção fetal até 32 semanas de gestação ou o procedimento EXIT para os casos acima de 32 semanas<sup>15</sup>.

O procedimento EXIT - Ex Utero Intrapartum Treatment (Extra-Útero Intra-Parto) consiste em manter a circulação fetoplacentária durante a cesariana até que as vias aéreas do feto estejam asseguradas. A técnica anestésica utilizada durante o procedimento deve assegurar anestesia materna, relaxamento uterino apropriado, anestesia e imobilidade fetal durante a manipulação cirúrgica. No presente artigo, relata-se o primeiro caso do procedimento EXIT realizado no Brasil em um feto portador de CPAM.

#### **Relato do caso**

Paciente feminina, 30 anos, procedente de Bom Jesus da Lapa - BA, G3P2A0, 30 semanas de gestação e queixa de dispnéia. À ultrassonografia foi diagnosticado polidrâmnio acentuado. A paciente foi admitida no Serviço da Maternidade de Alto Risco do HMIB em 12/04/2014. Durante a internação foi realizada nova ultrassonografia pelo Serviço de Medicina Fetal do HMIB e observado grande tumor ecogênico, ocupando mais de 90% do pulmão

esquerdo do feto, com dextro desvio do mediastino, eixo cardíaco e compressão do

pulmão contralateral e volume de 114,1 cm<sup>3</sup> (Figura 1).

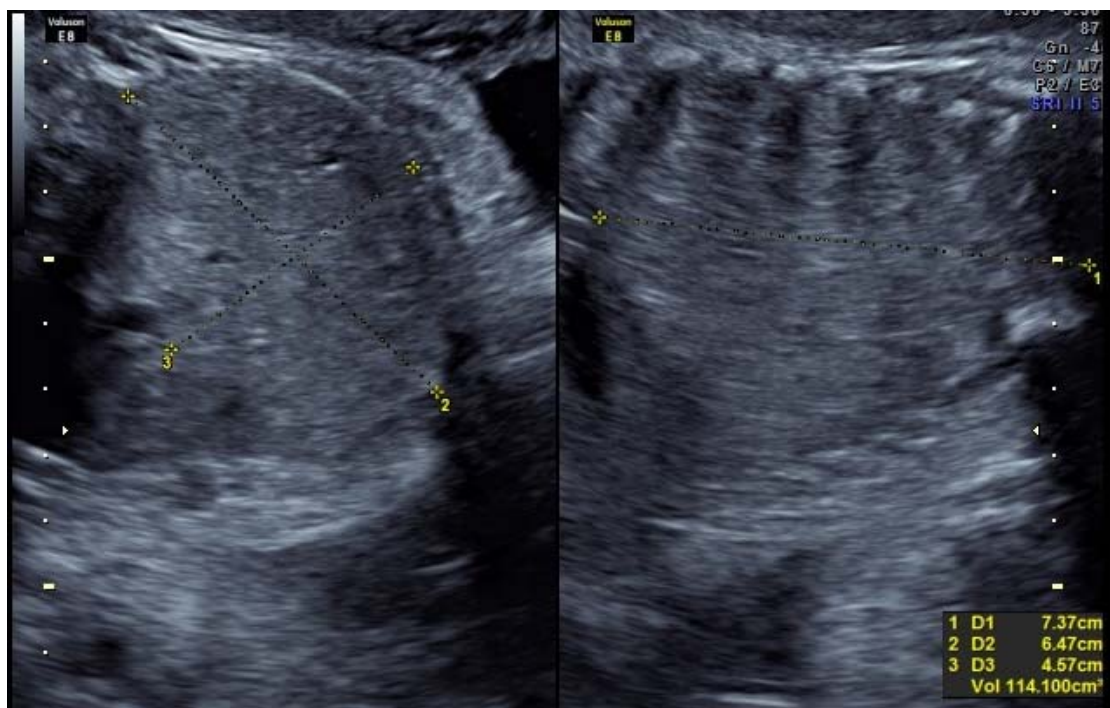


Figura 1 – Imagem ao ultrassom de tumor em pulmão esquerdo, com volume de 114,1 cm<sup>3</sup>. IG= 35 semanas + 5 dias

A hipótese diagnóstica foi malformação congênita das vias aéreas e pulmão - CPAM, do tipo microcístico. Ao completar 38 semanas, o feto apresentava  $CVR > 1.6$  ( $CVR =$  razão entre o volume do tumor e a circunferência da cabeça do feto, denominado *CPAM volume ratio*), polidrâmnio e risco de desenvolvimento de hidropsia, o que levou a indicação do procedimento de EXIT, em razão do risco de morte do recém-nascido no pós-parto imediato,

por insuficiência respiratória. O procedimento EXIT requer a atuação conjunta de uma equipe multidisciplinar, incluindo especialistas em ecocardiografia fetal, anestesiologia, obstetria, medicina fetal, cirurgia fetal, neonatologia e terapia intensiva neonatal. Através deste procedimento pôde-se assegurar a oxigenação fetal mediante a preservação da circulação uteroplacentária. Na data do procedimento foi realizada nova ultrassonografia para

confirmação do sítio de inserção placentária e estimativa do peso fetal para cálculo das doses dos medicamentos anestésicos (Figura 2).

LMP	07.09.2013	GA(LMP)	37w0d
DOC		GA(AUA)	35w5d
<i>EFW (Hadlock)</i>		<i>Value</i>	<i>Ran</i>
AC/BPD/FL/HC		2861g	± 41
<i>2D Measurements</i>	<i>AUA</i>	<i>Value</i>	<i>m1</i>
BPD (Hadlock)	<input checked="" type="checkbox"/>	8.66 cm	8.66
OFD (Jeanty)	<input checked="" type="checkbox"/>	10.76 cm	10.76
HC* (Hadlock)	<input type="checkbox"/>	30.59 cm	30.59
AC* (Hadlock)	<input type="checkbox"/>	32.64 cm	32.64
TAD		9.49 cm	9.49
APAD		11.24 cm	11.24
FL (Hadlock)	<input checked="" type="checkbox"/>	7.18 cm	7.18

Figura 2 – Parâmetros e medidas fetais

Quanto a descrição do ato operatório, destaca-se: 1- Histerotomia (Figura 3) com irrigação contínua do útero com Ringer Lactato aquecido para evitar descolamento da placenta. 2- Retirada parcial do feto com exposição da cabeça e tronco. 3- Punção de veia periférica do

feto, colocação de oxímetro de pulso para monitorização contínua e intubação orotraqueal. O feto recebeu atropina, vecurônio e fentanil. Necessitou de dobutamina (10mcg/kg/min) por apresentar bradicardia. Manteve frequência cardíaca (FC) estável durante o ato operatório,

### Procedimento de EXIT

com média de 150 batimentos por minuto e PSatO<sub>2</sub> variando entre 50 a 70%, considerado valor normal para o feto. 4- Realizada monitorização por ecocardiografia, em tempo real, durante o intra-operatório. 5- Realizada antisepsia e assepsia no feto, acompanhada de colocação de campos estéreis e realização toracotomia ântero-lateral esquerda (Figura 4). 6- Ao inventário da cavidade observou-se presença de tumor com aproximadamente 8,2 cm de diâmetro, acometendo o pulmão esquerdo, exceto o ápice, cujo parênquima era hipoplásico. Prosseguiu-se com a luxação do pulmão, visualização e dissecação do hilo pulmonar (Figura 5). 7- Liberação do ligamento triangular, isolamento e ligadura dupla com fio seda 3.0 e prolipropileno 5.0. 8- Ligadura da veia pulmonar, artéria pulmonar e brônquio

pulmonar (Figura 6), com preservação da irrigação e o brônquio do ápice pulmonar esquerdo. 9- Revisão da hemostasia e drenagem torácica em selo d'água (250ml). 10- Fechamento da cavidade por planos (Figura 7). O procedimento EXIT durou 65 minutos. 11- Em seguida, foi realizada ligadura do cordão umbilical e assistência imediata pela equipe de neonatologistas. O paciente foi intubado, estabelecido acesso venoso central via cordão umbilical, mantido em ventilação mecânica e encaminhado à UTI Neonatal, com SatO<sub>2</sub> variando entre 75 a 84% (Figura 8). Ao exame histopatológico foi confirmada a hipótese diagnóstica de malformação pulmonar congênita das vias aéreas, na forma microcística, tipo 2 (Figura 9).

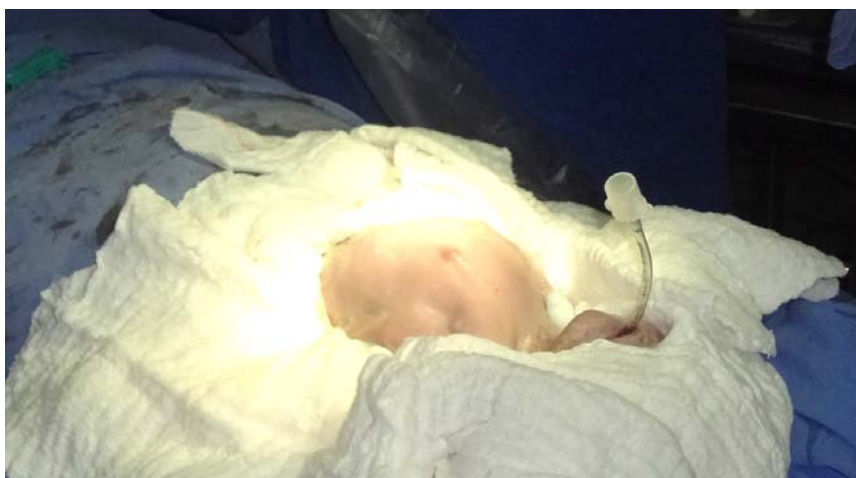

Figura 3 - Histerotomia com retirada parcial do feto, seguido de IOT e punção venosa.

Lassance PMS, Cunha Júnior AG, Filippo MOL, Gonçalves LAPMN, Nagata L, Lins SLAC, Garcia EM, Brito APL, Alves MCM, Alves APM, Belêsa FA, Margotto PR, Lassance FAC  
Procedimento de EXIT

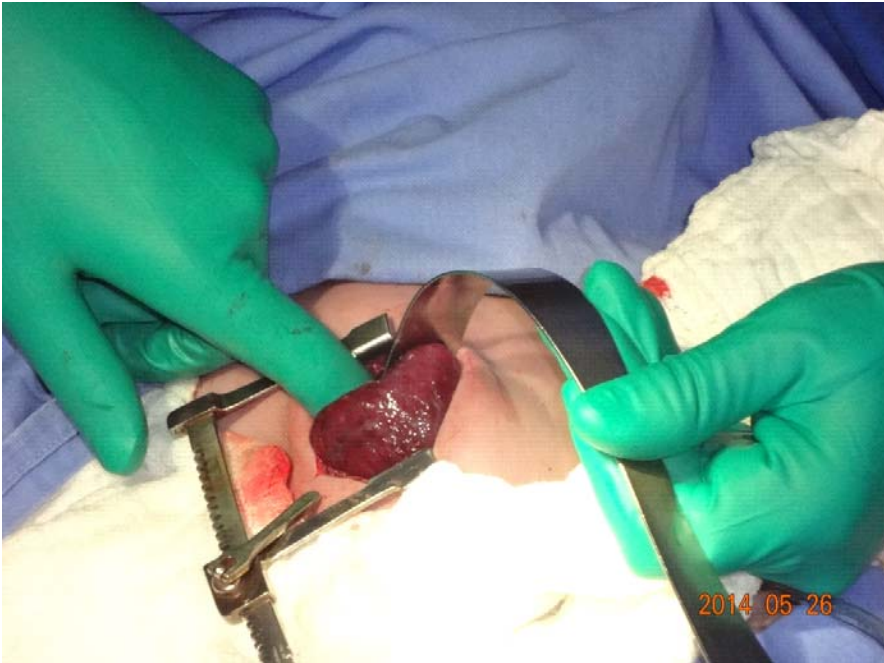

Figura 4 - Toracotomia com visualização da MAC.

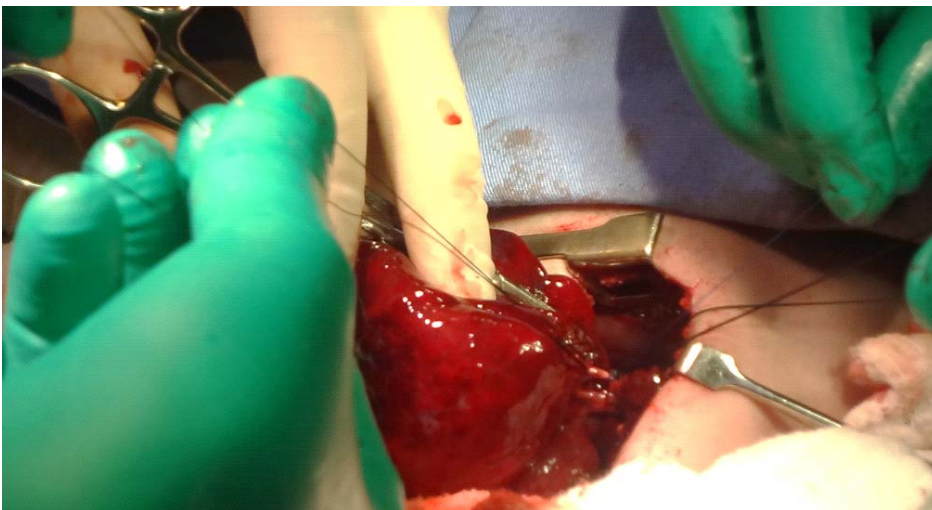

Figura 5 - Dissecção e ligadura do hilo pulmonar.

Lassance PMS, Cunha Júnior AG, Filippo MOL, Gonçalves LAPMN, Nagata L, Lins SLAC, Garcia EM, Brito APL, Alves MCM, Alves APM, Belêsa FA, Margotto PR, Lassance FAC  
Procedimento de EXIT



Figura 6 - Peça cirúrgica com 7x6x4cm.

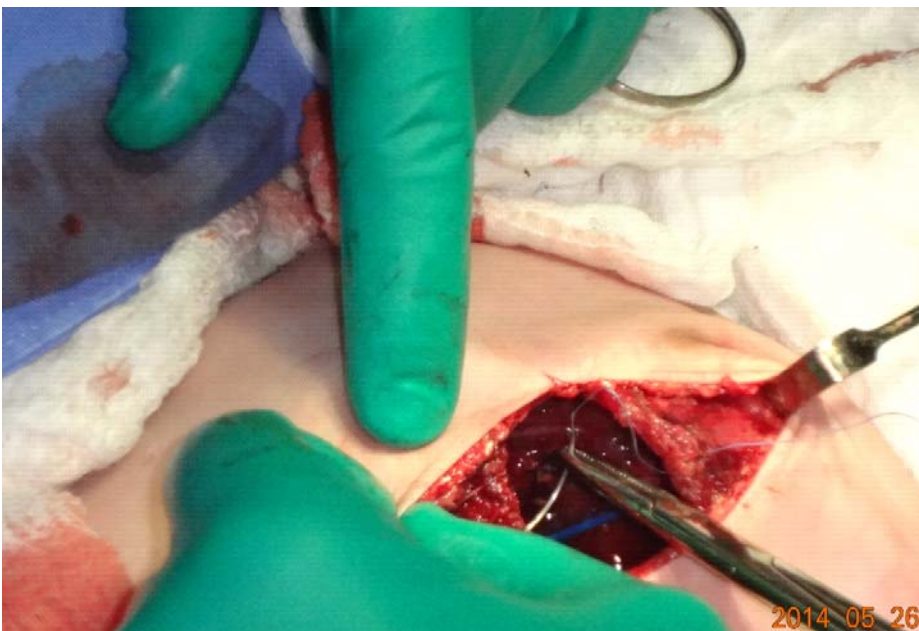


Figura 7 - Posicionamento do dreno de tórax e fechamento da parede torácica.

Lassance PMS, Cunha Júnior AG, Filippo MOL, Gonçalves LAPMN, Nagata L, Lins SLAC, Garcia EM, Brito APL, Alves MCM, Alves APM, Belêsa FA, Margotto PR, Lassance FAC  
Procedimento de EXIT

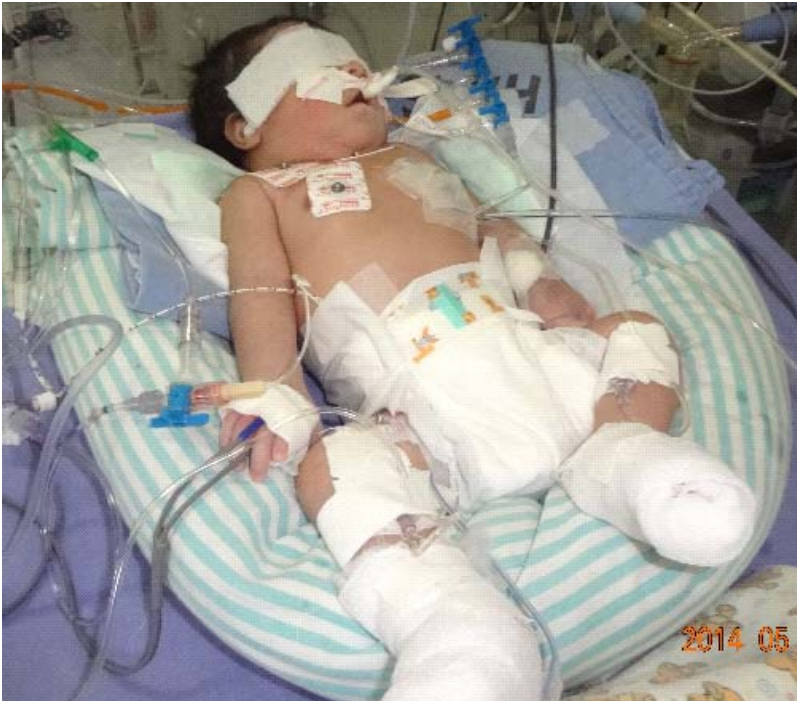

Figura 8 - Pós-operatório imediato.

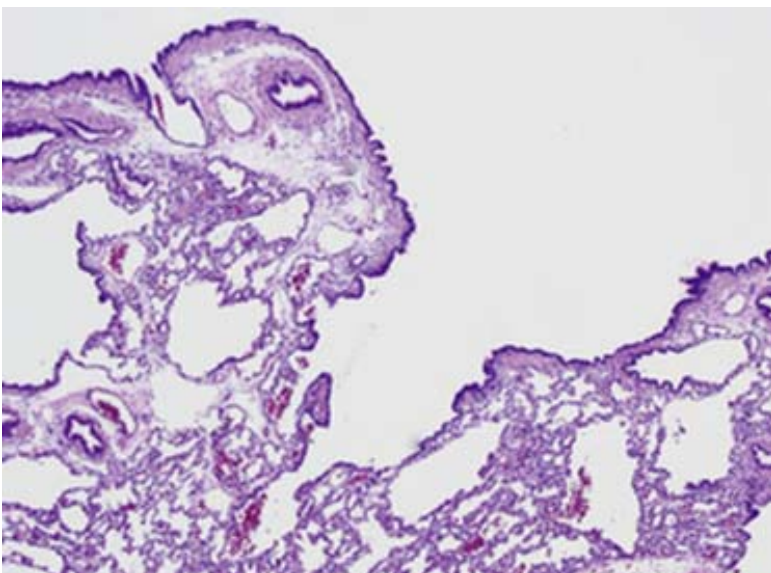


Figura 9 – Histologia da lesão com presença de cistos revestidos por epitélio colunar ciliado, padrão respiratório, tecido muscular liso subjacente e circundados por parênquima alveolar. Compatível com CPAM microcístico.

## Discussão

As malformações congênitas das vias aéreas e pulmão (CPAM) são malformações pulmonares raras, cursam com alvéolos primitivos e crescimento excessivo dos bronquíolos terminais<sup>16</sup>. Atualmente, no pré-natal, as CPAM's podem ser classificadas como macrocísticas, cujos cistos são maiores que 5 mm ou microcísticas, com cistos menores que 5 mm e são melhor identificadas a partir do segundo trimestre<sup>13,17</sup>. Nos alvéolos formam-se cistos que podem atingir variados tamanhos e requerem abordagem cirúrgica. O procedimento padrão é a lobectomia pulmonar após o nascimento. Em casos específicos, indica-se o EXIT para casos de risco de insuficiência respiratória aguda (IRA) em razão da expansão do tumor, compressão do mediastino e hipoplasia pulmonar,<sup>16</sup> como relatado no presente caso. Em situações nas quais há expansão do tumor e impedimento do retorno venoso adequado ao coração, pode-se observar hidropsia fetal, o que não fora observado neste caso. O diagnóstico é feito com base na história clínica e nos exames de imagem durante o pré-natal. O exame principal nos casos suspeitos no pré-natal é a ultrassonografia e/ou a ressonância nuclear magnética. Outros exames de imagem que podem ser realizados para casos cujo diagnóstico não foi possível no pré-natal são a

radiografia simples de tórax, a tomografia computadorizada ou a ressonância magnética do tórax<sup>16</sup>. Para os casos de CPAM com diagnóstico feito durante o pré-natal, o tratamento de escolha para fetos com idade acima de 32 semanas, índice maior que 1,6 e risco de insuficiência respiratória aguda, é o procedimento EXIT, como descrito no presente caso. O procedimento permite assegurar a oxigenação fetal através da preservação da circulação uteroplacentária, simultaneamente à remoção cirúrgica do tumor. O procedimento EXIT também é uma opção em outras malformações congênitas como oclusão traqueal, anomalias torácicas, grandes tumores cervicais e até casos de gêmeos siameses<sup>18</sup>. Portanto, o procedimento EXIT, em ambientes controlados, pode ser utilizado em casos nos quais se antevê possíveis comprometimentos cardiopulmonares, alterando potenciais emergências fatais e permitindo melhor desfecho para os casos<sup>19</sup>.

## O Procedimento EXIT

O procedimento EXIT consiste em uma cesariana acompanhada da operação no feto. O feto é parcialmente exposto e intubado, sem o clampeamento do cordão umbilical. Portanto, o fluxo sanguíneo placentário e as trocas gasosas são mantidas<sup>20</sup>. Os objetivos finais para o

### Procedimento de EXIT

procedimento EXIT são maximizar o tônus uterino para prevenir hemorragia no pós-parto, minimizar a difusão transplacentária de anestésicos inalatórios e assim evitar depressão neonatal, em casos de anestesia geral. Durante o procedimento deve-se atingir um nível de hipotonia uterina que seja capaz de manter a circulação uteroplacentária. Também deve-se preservar o volume uterino para não haver ruptura uterina<sup>18</sup>. Esse cuidado permite que a equipe cirúrgica tenha tempo para a correta e completa ressecção do tumor<sup>20</sup>. Destaca-se que para a realização deste procedimento foram realizadas diversas reuniões multidisciplinares, com a presença de médicos da medicina fetal, obstetras, anestesistas, cirurgiões pediátricos, ecocardiografistas, neonatologistas, além de outros profissionais fundamentais ao êxito do procedimento<sup>18</sup>. O procedimento foi realizado em um hospital terciário, com uma Unidade de Terapia Intensiva Neonatal preparada, e preferencialmente equipada com uma Membrana de Oxigenação Extracorpórea (ECMO)<sup>21,22</sup>.

#### **Técnica anestésica**

Para o procedimento EXIT ser bem sucedido, é necessário um anestesista para a mãe e outro para o conceito. Quanto a técnica anestésica para a mãe, a anestesia geral balanceada e bloqueio peridural simples foi a

técnica de escolha. A paciente deve ser posicionada em decúbito lateral esquerdo - DLE, em razão do alto risco de pneumonite de aspiração pelo relaxamento do esfíncter esofágico inferior, aumento da pressão abdominal pelo útero e o aumento da produção ácida gástrica na gestação. Em consequência da gestação há alteração da pressão arterial materna, da pós-carga cardíaca, do volume sanguíneo, e da função pulmonar, que podem levar à hipóxia. Para a anestesia utilizou-se a sequência de anestésicos midazolam, fentanil, propofol, rocurônio (relaxante muscular para IOT) intravenosos, e intubação orotraqueal (IOT). Após constatação da intubação e fixação, foi instalada ventilação mecânica e início da anestesia inalatória com o sevoflurano. A paciente foi posicionada em DLE e realizado bloqueio peridural, com o objetivo de proporcionar analgesia pós-operatória. Como o relaxamento uterino é fundamental para o procedimento em questão, além do aumento da CAM do anestésico usado - sevoflurano, pode-se usar tocolíticos como indometacina, terbutalina ou nitroglicerina. No presente caso, não houve necessidade de tais medicamentos. O segundo estágio crítico foi atingido antes do clampamento do cordão umbilical, mediante a sintonia fina entre o procedimento cirúrgico e a anestesia. Previu-se a atonia uterina e o

### Procedimento de EXIT

excesso de sangramento materno através da redução da administração do anestésico volátil para 0,5 CAM ou desligando-o, para que o tônus uterino voltasse ao estado habitual. O passo seguinte foi a administração de ocitocina diluída em solução salina, massagem uterina, administração de metergina, que pode ser feita via intramuscular ou intravenosa. Ao término da sutura da pele, o anestésico foi descontinuado e foi administrado oxigênio a 100%. A paralisia muscular materna foi revertida com o uso de atropina e neostigmina, e a paciente foi extubada após o retorno da respiração espontânea. Para o suporte fetal, que depende das trocas gasosas uteroplacentárias, feitas pelas artérias uterina e umbilical, deve-se atentar para monitorar as variáveis que alteram a oxigenação fetal, como o fluxo da artéria uterina que depende da pressão arterial materna, e, do tônus miométrial que se altera pelos anestésicos voláteis. No presente caso, utilizou-se Efedrina para atuar na resistência vascular periférica e para poupar a circulação placentária. A anestesia fetal foi feita mediante a passagem transplacentária dos anestésicos. Porém, após cerca de uma hora da administração, apenas 70% dos níveis maternos permanecem. E, portanto, anteriormente à incisão fetal administraram-se fentanil, atropina e rocurônio via intramuscular para suplementar a anestesia materna e prover analgesia pós-

operatória. Ainda necessita-se de melhor entendimento sobre a ação anestésica na placenta, para que se possa aprimorar a anestesia fetal, porém uma conduta conhecida é a complementação da anestesia inalatória com o uso de anestesia intravenosa, o que diminui as doses finais, além de aperfeiçoar a estabilidade hemodinâmica materna e fetal<sup>23</sup>.

### Conclusão

No presente caso descreveu-se o emprego bem sucedido do procedimento de EXIT para um feto com Malformação Congênita das Vias Aéreas e do Pulmão - CPAM. O procedimento EXIT é uma técnica cirúrgica importante para tratar malformações fetais específicas após 32 semanas de gestação, quando houver risco de insuficiência respiratória ao nascimento. É importante para a sua realização a atuação conjunta de uma equipe multidisciplinar. Dessa forma, o risco de mortalidade perinatal diminuiu nesse caso, pois transformou-se uma situação de emergência potencialmente fatal em uma situação clinicamente controlada e com maiores chances de bons resultados. À medida que melhoram os recursos tecnológicos para o diagnóstico de malformações no pré-natal, o procedimento EXIT pode ser indicado para casos específicos e com bons resultados.

## Referências

- 1-Chin KT, Tang MY. Congenital adenomatoid malformation of one lobe of lung with general anasarca. *Arch. Path.* 1949; 48:221-9.
- 2-Calvert JK, Boyd PA, Chamberlain PC, Syed S, Lakhoo K. Outcome of antenatally suspected congenital cystic adenomatoid malformation of the lung: 10 years' experience 1991-2001. *Arch. Dis. Child Fetal Neonatal Ed.* 2006; 91(1):26-8.
- 3- Mandel G, Coombs B D, Hernanz-Schulman M, Karani J, Greenberg S B. Imaging in Congenital Cistic Adenomatoid Malformation. [Acesso em 15/09/2015]. Disponível em <http://emedicine.medscape.com/article/407407-overview>.
4. Wagner AJ, Stumbaugh A, Tigue Z, Edmondson J, Paquet AC, Farmer DL, et al. Genetic analysis of congenital cystic adenomatoid malformation reveals a novel pulmonary gene: fatty acid binding protein-7 (brain type). *Pediatr. Res.* 2008; 64(1):11-6.
5. Mendelson CR. Role of transcription factors in fetal lung development and surfactant protein gene expression. *Annu. Rev. Physiol.* 2000; 62:875-915.
- 6.Chuang PT, McMahon AP. Branching morphogenesis of the lung: new molecular insights into an old problem. *Trends Cell Biol.* 2003; 13(2):86-91.
- 7- Farrugia MK, Raza SA, Gould S, Lakhoo K. Congenital lung lesions: classification and concordance of radiological appearance and surgical pathology. *Pediatr. Surg. Int.* 2008; 24(9):987-991.
8. Waszak P, Claris O, Lapillonne A, Picaud JC, Basson E, Chappuis JP, et al. Cystic adenomatoid malformation of the lung: neonatal management of 21 cases. *Pediatr. Surg. Int.* 1999; 15(5-6):326-31.
9. Rocha G, Fernandes PC, Proenca E, Quintas C, Martins T, Azevedo I, et al. Congenital cystic adenomatoid malformation of the lung--the experience of five medical centres. *Rev. Port. Pneumol.* 2007; 13(4):511-23.
10. Giubergia V, Barrenechea M, Siminovich M, Pena HG, Murtagh P. Congenital cystic adenomatoid malformation (CCAM): clinical features, pathological concepts and management in 172 cases. *J. Pediatr.* 2011; 88(2):143-8.
11. Stocker JT. Congenital pulmonary airway malformation: a new name for and an expanded classification of congenital cystic adenomatoid malformation of the lung. *Histopathology.* 2002; 41:424-30.
12. Winters WD, Effmann EL, Nghiem HV, Nyberg DA. Disappearing fetal lung masses: importance of postnatal imaging studies. *Pediatr. Radiol.* 1997; 27(6):535-9.

13. Crombleholme TM, Coleman B, Hedrick H, Liechty K, Howell L, Flake AW, et al. Cystic adenomatoid malformation volume ratio predicts outcome in prenatally diagnosed cystic adenomatoid malformation of the lung. *J. Pediatr. Surg.* 2002. 37(3):331-18.
14. Adzick N S. Management of fetal lung lesions, *Clin. Perinatol.* 2009; 36(2)363-76.
15. Ankermann T, Oppermann HC, Engler S, Leuschner I, Von Kaisenberg CS. Congenital masses of the lung, cystic adenomatoid malformation versus congenital lobar emphysema: prenatal diagnosis and implications for postnatal treatment. *J. Ultrasound. Med.* 2004. 23(10):1379-84.
16. Souza JA, Struffaldi CV, Capella MR, Goldberg P, Quaresma ER, Araújo EJ et al. Malformação adenomatóide cística pulmonar em crianças: análise de 10 casos. *Arq. Cat. Med.* 2003. 32(4):48-55.
17. Adzick NS, Harrison MR, Crombleholme TM, Flake AW, Howell LJ. Fetal lung lesions: management and outcome. *Am. J. Obstet. Gynecol.* 1998; 179:884.
18. Marwan A, Crombleholme TM. The EXIT procedure: principles, pitfalls, and progress. *Semin. Pediatr. Surg.* 2006; 15(2):107-15.
19. Ngamprasertwong P, Vinks AA, Boat A. Update in fetal anesthesia. *Int. Anesthesiol. Clin.* 2012; 50(4): 26–40.
20. Wilson RD. In utero therapy for fetal thoracic abnormalities. *Prenat. Diagn.* 2008; 28:619.
21. Mann S, Wilson RD, Bebbington MW, Adzick NS, Johnson MP. Antenatal diagnosis and management of congenital cystic adenomatoid malformation. *Semin. Fetal Neonatal Med.* 2007; 12:477.
22. Adzick NS. Open fetal surgery for life-threatening fetal anomalies. *Semin Fetal Neonatal Med.* 2010; 15:1.
23. Sviggum HP, Kodali BS. Maternal anesthesia for fetal surgery. *Clin. Perinatol.* 2013; 40(3):413-27.