

# Relato de caso: Rbdomioma e obstrução da via de saída de ventrículo esquerdo em filho de mãe com esclerose tuberosa

LHS Feixeira1, FD Bastos2, FA Alves1, KLA Lima3, ACL Rabelo3, CAM Zaoneta4, EM Garcia5, VBP Marques5  
1 Médica Residente em Medicina Intensiva Pediátrica, Hospital Materno Infantil de Brasília, Brasília-DF  
2 Médica Residente em Cardiologia, Instituto de Cardiologia do Distrito Federal, Brasília – DF  
3 Médica Residente em Medicina Intensiva Neonatal, Hospital Materno Infantil de Brasília, Brasília-DF  
4 Médico Preceptor do Programa de Residência em Medicina Intensiva Neonatal, Hospital Materno Infantil de Brasília, Brasília-DF  
5 Cardiologista Assistente do Hospital Materno Infantil de Brasília, Brasília-DF



## Introdução

Tumores cardíacos são raros. Rbdomiomas ou hamartomas são os tumores mais frequentes no período fetal. Recentemente, observou-se aumento no diagnóstico desses tumores durante o período pré-natal, pela realização da ecocardiografia fetal.

## Descrição do caso

MNS, feminino, nascido de parto cesáreo, termo, Apgar 8/9, com diagnóstico por ecocardiografia fetal com 35 semanas de tumores intracardíacos. Mãe com diagnóstico de esclerose tuberosa. Neonato apresentou desconforto respiratório precoce leve ao nascimento, com melhora após oferta de oxigênio sob máscara, sendo suspenso na primeira hora de vida. Apresentava ainda sopro sistólico ejetivo borda externa esquerda média e hepatomegalia de dois centímetros.

Ecocardiograma demonstrou múltiplos tumores cardíacos com característica de rbdomiomas, obstrução acentuada do fluxo da via de saída do ventrículo esquerdo (VE) por um dos tumores, disfunção sistólica acentuada do VE, além de forame oval patente e canal arterial pérvio. Foram iniciados prostaglandina, milrinona, carvedilol, furosemida e realizada restrição hídrica. Radiografia de tórax com cardiomegalia, ecografia de abdome total normal.

Foi transferida à Unidade de Cardiologia de referência no sexto dia de vida, avaliada por equipe que descartou abordagem cirúrgica. Foram suspensas prostaglandina e milrinona, porém apresentou sinais de baixo débito, tendo sido retornada droga vasoativa. Ficou em acompanhamento na enfermaria da cardiologia até a suspensão da milrinona. Obteve alta hospitalar com furosemida e captopril para acompanhamento ambulatorial, com ecocardiograma com fração de ejeção de 46,6%.

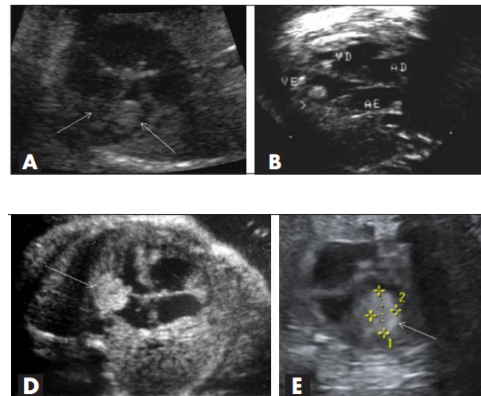


Figura 1 - Demonstrando a presença dos tumores cardíacos no plano quatro câmaras. (A) tumor maior localizado no ventrículo esquerdo (seta) e outro pequena massa junto a banda moderadora, na região apical do ventrículo direito (seta); (B) tumor único, localizado na região apical ventrículo esquerdo (seta); (C) tumor localizado no ventrículo esquerdo abaixo da valva mitral (seta); (D) tumor localizado no interior do ventrículo esquerdo (seta).

## Discussão

Tumores intracardíacos podem cursar com arritmias graves, insuficiência cardíaca congestiva, hidropsia, e óbito fetal. Rbdomioma é o tipo histológico mais comum no período pré-natal. A frequente associação com esclerose tuberosa, doença de transmissão autossômica dominante, que pode acometer também sistema nervoso central, enfatiza a importância do seu rastreamento no feto e em seus genitores. O tratamento do rbdomioma depende das repercussões clínicas. O tumor é benigno, com regressão espontânea, podendo optar-se por conduta expectante.

## Conclusão

O relato destaca um caso raro, diagnosticado em ecografia fetal, em mãe com esclerose tuberosa. Apesar de inicial disfunção sistólica importante de VE visualizada em ecocardiografia, teve evolução favorável, sendo mantida conduta expectante e acompanhamento ambulatorial com sintomáticos.

## Referências bibliográficas:

1. Carvalho SEM, Marcolin AC, Cavalli RC, C GC, Mendes MC, Duarte G, Berezowski AT. Rbdomiomas cardíacos fetais: análise de cinco casos. Rev Bras Ginecol Obstet. 2010; 32(4):156-62
2. Resende BM, Tambasco BL, Cabral AT, Maia N. Arritmia Cardíaca Fetal como Manifestação Inicial de Rbdomioma na Esclerose Tuberosa. Rev Bras Cardiol. 2010;23(2):143-145.